AUTOREFERAT

MARZANNA TERESA ZALESKA

Zakład Fizjologii Stosowanej
Instytut Medycyny Doświadczalnej i Klinicznej
im. Mirosława Mossakowskiego
Polskiej Akademii Nauk

Warszawa, 2018

1. Imię i nazwisko: Marzanna Teresa Zaleska

2. Posiadane dyplomy/ stopnie naukowe/ artystyczne- z podaniem miejsca i roku ich uzyskania z podaniem tytułu rozprawy doktorskiej:

2014 r magister fizjoterapii, Warszawski Uniwersytet Medyczny, II Wydział Lekarski z Oddziałem Nauczania w Języku Angielskim i Oddziałem Fizjoterapii, promotor prof. dr hab. n. med. W.L. Olszewski
2015 r doktor nauk o zdrowiu, Warszawski Uniwersytet Medyczny, Wydział Nauki o Zdrowiu, promotor prof. dr hab. n. med. W.L. Olszewski.
Tytuł rozprawy doktorskiej: „Obrzęk limfatyczny kończyn dolnych człowieka- hydromechanika płynu tkankowego, zmiany tkankowe i białka regulatorowe."

3. Informacje o dotychczasowym zatrudnieniu w jednostkach naukowych/ artystycznych:

1991-2011 technik, starszy technik diagnostyki laboratoryjnej w Zakładzie Kliniczno-Badawczym Chirurgii Transplantacyjnej IMDiK PAN

2003-2007 Centralny Szpital Kliniczny MSW, Zakład Diagnostyki Laboratoryjnej

2011-2015 starszy technik, specjalista w Zakładzie Kliniczno-Badawczym Epigenetyki Człowieka IMDiK PAN

od 2013 Centralny Szpital Kliniczny, Klinika Chirurgii Naczyniowej, Poradnia Leczenia Obrzęków Limfatycznych

od **2015** specjalista, asystent w Zakładzie Fizjologii Stosowanej IMDiK PAN

4. Wskazanie osiągnięcia* wynikającego z art. 16 ust. 2 ustawy z dnia 14 marca 2003 r. o stopniach naukowych i tytule naukowym oraz o stopniach i tytule w zakresie sztuki (Dz.U. 2016 r. poz. 882 ze zm. W Dz. U. z 2016 r. poz. 1311):

a) tytuł osiągnięcia naukowego/artystycznego

* w przypadku, gdy osiągnięciem tym jest praca/ prace wspólne, należy przedstawić oświadczenia wszystkich jej współautorów, określające indywidualny wkład każdego z nich w jej powstanie

Zgodnie z treścią w/w ustawy osiągnięciem naukowym, załączonym do wniosku o wszczęcie postępowania habilitacyjnego jest cykl pięciu prac powiązanych tematycznie, objętych wspólnym tytułem:

„ **Patofizjologiczne (wizualizacyjne, hydromechaniczne i biochemiczne) aspekty niewydolności układu limfatycznego kończyn człowieka"**

b) (autor/autorzy, tytuł/tytuły publikacji, rok wydania, nazwa wydawnictwa):

1. **Zaleska MT**, Olszewski WL. Imaging lymphatics in human normal and lymphedema limbs-Usefulness of various modalities for evaluation of lymph and edema fluid flow pathways and dynamics.J Biophotonics. 2018; Aug;11(8). doi: 10.1002/jbio.201700132.
IF=3,768; KBN/MNiSW= 35

Wkład własny: samodzielne wykonanie badan laboratoryjnych, zebranie wyników, ocena, opis i wnioski (70%). Pozostali autorzy: konsultacja kliniczna

2. **Zaleska MT**, Olszewski WL. Indocyanine green near-infrared lymphangiography for evaluation of effectiveness of edema fluid flow under therapeutic compression. J Biophotonics. 2017 Jul 20. doi: 10.1002/jbio.201700150.
IF=3,768; KBN/MNiSW=35

Wkład własny: wykonanie badań wizualizacyjnych limfoscynty- i ICG limfografii (z technikami CSK MSW), ocena obrazów, porównanie ze stanami klinicznymi, opis i wnioski (80%). Pozostali autorzy: konsultacja kliniczna.

3**. Zaleska M**, Olszewski WL, Durlik M, Kaczmarek M.A Novel Clinical Test for Setting Intermittent Pneumatic Compression Parameters Based on Edema Fluid Hydromechanics in the Lymphedematous Calf. Lymphat Res Biol. 2015; Sep;13(3):208-14. doi: 10.1089/lrb.2014.0038.
IF=1.758; KBN/MNiSW=20

Wkład własny: zaprojektowanie testu, samodzielne jego wykonywanie, zebranie materiału, opis i wnioski (75%). Pozostali autorzy: konsultacja kliniczna i inżynieryjna dotycząca aparatury pomiarowej.

4. **Zaleska MT**, Olszewski WL, Durlik M, Kaczmarek MK, Freidenrich B. Tonometry of Deep Tissues for Setting Effective Compression Pressures in Lymphedema of Limbs. Lymphat Res Biol. 2018;Apr;16(2):193-200. doi: 10.1089/lrb.2016.0069
IF=1.903; KBN/ MNiSW=20

Wkład własny: zaprojektowanie testu, samodzielne jego wykonywanie, zebranie materiału, opis i wnioski (75%). Pozostali autorzy konsultacja kliniczna i inżynieryjna dotycząca tonometru.

5**. Zaleska MT**, Olszewski WL. Serum Immune Proteins in Limb Lymphedema Reflecting Tissue Processes Caused by Lymph Stasis and Chronic Dermato-lymphangio-adenitis (Cellulitis). Lymphat Res Biol. 2017 Sep;15(3):246-251. doi: 10.1089/lrb.2017.0003.
IF=1.903; KBN/MNiSW=20

Wkład własny: samodzielne wykonanie badan laboratoryjnych, zebranie wyników, ocena, opis i wnioski (70%). Pozostali autorzy: konsultacja kliniczna.

Całkowity IF z 5 prac: 13.1, KBN/MNiSW= 130

c) omówienie celu naukowego/artystycznego ww. pracy/prac i osiągniętych wyników wraz z omówieniem ich ewentualnego wykorzystania.

Wybrane zagadnienia z zakresu limfologii klinicznej badane przez kandydata.

Wiedza na temat funkcjonowania układu limfatycznego człowieka pozostaje wciąż elementarna ze względu na ograniczone metody wizualizacji, pomiaru mobilności płynu tkankowego / limfy oraz znajomości biochemii produktów znajdujących się w przestrzeni śródmiąższowej (limfatycznej). Przedstawiono wyniki pięciu badań przeprowadzonych przez kandydatkę w tym kierunku.

Krótkie wprowadzenie na temat układu limfatycznego człowieka w zdrowiu i w niedrożności przepływu limfy

Definicja układu limfatycznego

a. Anatomiczna

Układ limfatyczny człowieka (Ryc. 1) jest kompleksem złożonym z przestrzeni śródmiąższowej, jam ciała i naczyń limfatycznych (tworzących przestrzeń limfatyczną), zawierającym płyn tkankowy i limfę, migrujące komórki odpornościowe i zorganizowaną tkankę limfatyczną (ryc.2). Ocenia się, iż całkowita masa płynu pozakomórkowego, limfy i komórek limfoidalnych wynosi 13 kg. Sama masa komórek zbliża się do 1 kg (1). Węzły chłonne i agregaty komórek limfoidalnych, zidentyfikowane jako lamina propria i kępki Peyera w jelicie, zawierają agregaty recyrkulujących limfocytów. Narządy limfatyczne (grasica, śledziona i szpik kostny) są zamknięte w układzie krwionośnym i nie mają drenażu limfatycznego; jednak ich komórki krążą w pętli krew -przestrzeń tkankowa – naczynia limfatyczne- tkanki limfatyczne- krew. W tym sensie należą one do układu limfatycznego (2,3).

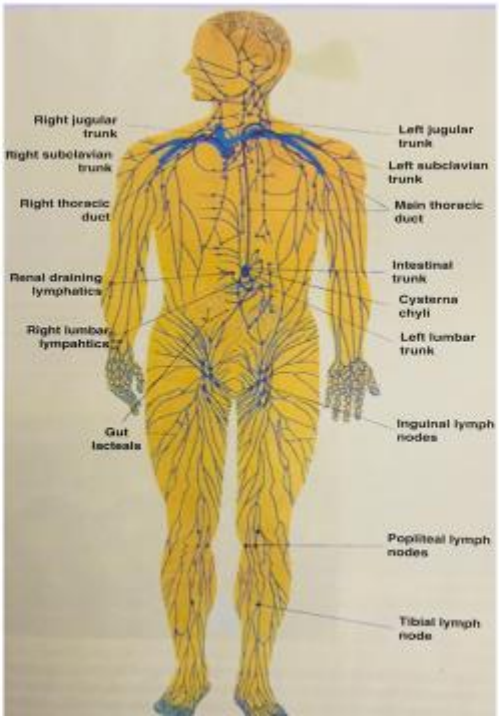

Ryc. 1. Układ naczyń i węzłów limfatycznych człowieka (z Olszewski WL, Lymphedema, Anatomy of the Lymphatic System, ed. BB Lee et al. Springer, 2011; 49)

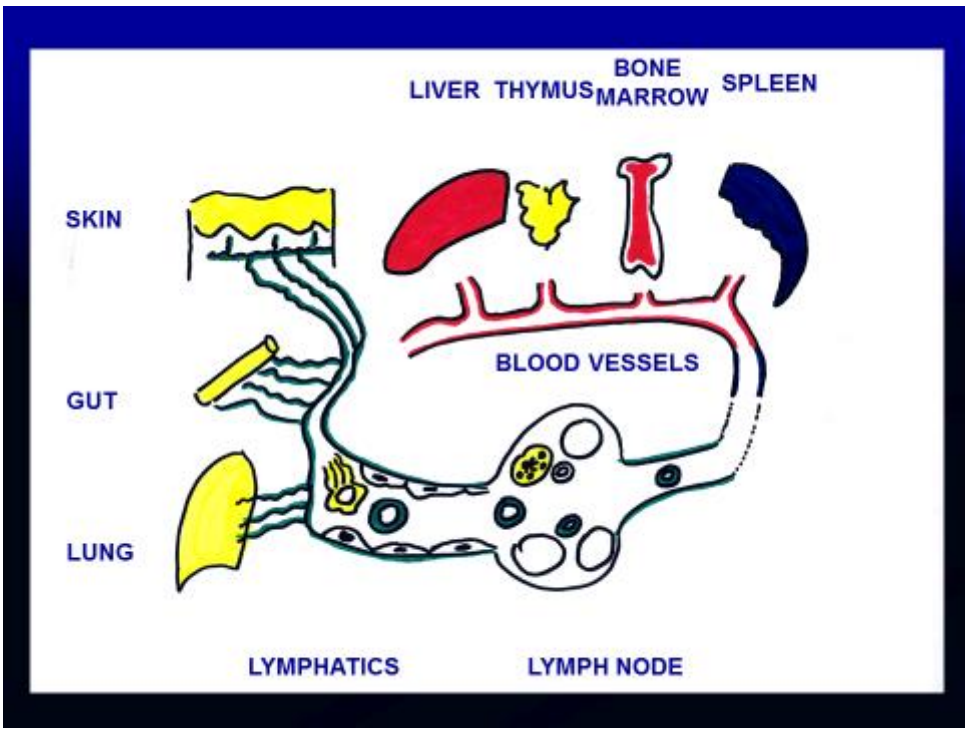

Ryc. 2. Elementy układu limfatycznego (naczynia początkowe skóry, jelita i płuc, tkanek mających bezpośredni kontakt ze środowiskiem, i zbiorcze, węzły i zbiorowiska tkanki limfatycznej w narządach: śledzionie, szpiku kostnym, grasicy i

wątrobie (z Olszewski WL, Lymphedema, Anatomy of the Lymphatic System, ed. BB Lee et al. Springer, 2011; 49)

.

b. Funkcjonalna

Układ limfatyczny (a) zabezpiecza środowisko chemiczne tkanek, regulując objętość wody i stabilizując białka płynu tkankowego w stężeniach fizjologicznych; (b) utrzymuje normalne zaopatrzenie w składniki odżywcze i usuwa produkty przemiany materii do i z komórek parenchymalnych; (c) służy, jako zbiornik, który gromadzi nadmiar płynu tkankowego w warunkach niedrożności przepływu limfy lub nadmiernej jej produkcji; (d) reguluje proces recyrkulacji limfocytów, które badają integralność tkanek; (e) rozpoznaje antygeny drobnoustrojów (poprzez wzór cząsteczkowy związany z patogenem PAMP) przez komórki układu odpornościowego (komórki dendrytyczne, makrofagi tkankowe) i komórki śródbłonka, które migrują w limfie; (f) uczestniczy w rozpoznawaniu antygenu nowotworowego, aktywnie transportuje komórki nowotworowe do węzłów chłonnych, i albo eliminuje komórki nowotworowe, albo pomaga im w proliferacji, tworząc tolerancję na antygeny nowotworowe (?); (g) eliminuje starzejące się i zdezintegrowane komórki gospodarza oraz debris komórkowe, jak również chemiczne składniki komórkowe z uszkodzonych tkanek. Rozpoznawanie auto-antygenów odbywa się poprzez wzorzec molekularny związany z debris komórkowym (DAMP) przez komórki odpornościowe znajdujące się w limfie (4).

Drogi przepływu limfy

Naczynia limfatyczne znajdują się w całym organizmie człowieka, z wyjątkiem centralnego układu nerwowego. Przestrzeń śródmiąższowa i przestrzeń tworzona przez układ naczyń limfatycznych nazywana jest "przestrzenią limfatyczną". Początkowe naczynia limfatyczne są zwykłymi przestrzeniami międzykomórkowymi w obrębie tkanki łącznej (2,3). Nie mają wyściółki z komórek śródbłonka. Zbiegają się do naczyń limfatycznych. Przypominają one żyły mające wewnętrzną warstwę śródbłonka i środkową warstwę złożoną z przeplatających się włókien mięśniowych i kolagenowych. Zewnętrzna powłoka zbudowana jest z ułożonych nieregularnie fibroblastów. Nie ma granicy pomiędzy małymi (100-500 μ) naczyniami limfatycznymi a otaczającą je tkanką łączną. Naczynia limfatyczne posiadają liczne śródbłonkowe jednokierunkowe zastawki. Rozdzielają się i zespalają swobodnie tworząc sieć w zależności od gęstości lokalnej tkanki łącznej. Komórki śródbłonkowe początkowych i łączących skórnych naczyń limfatycznych są LYVE1-dodatnie. Naczynia limfatyczne, dochodzące do węzła chłonnego, są nazywane afferentnym, podczas gdy te, które wychodzą z węzła są nazywane efferentnymi. Są one LYVE1-ujemne. Każdy węzeł chłonny zaopatrywany jest w afferentne naczynia limfatyczne, które prowadzą przez szerokie zatoki do hilum i naczynia efferentne. W jelitach naczynia limfatyczne nazywane są laktalami. Rozpoczynają się one w przestrzeniach limfatycznych w kosmkach i kończą w węzłach krezkowych. Naczynia efferentne wpływają do położonej zaotrzewnowo cysterna chyli. Jest to nieregularna struktura, która przyjmuje limfę nie tylko z jelit, ale również z wątroby, trzustki i żołądka. Jej kontynuacją jest przewód piersiowy, dochodzący do kąta żylnego, gdzie limfa wpływa do krwioobiegu. Naczynia limfatyczne z płuc drenują do węzłów oskrzelowych i dalej do prawego przewodu piersiowego. W kończynach dolnych układ limfatyczny dzieli się na powierzchowne i głębokie naczynia limfatyczne. Powierzchowne naczynia

biegną do węzłów pachwinowych, podczas gdy głębokie naczynia biegną wzdłuż dużych naczyń krwionośnych do głębokich węzłów pachwinowych wcześniej przechodząc przez jeden lub dwa węzły podkolanowe. Dalej, w kierunku dogłowowym, są naczynia limfatyczne biodrowe, które łączą się z dystalną częścią cysterna chyli. Naczynia limfatyczne kończyny górnej biegną do pachowych węzłów chłonnych. Dokładna pozycja różnych grup węzłów jest bardzo ważna z medycznego punktu widzenia. Uszkodzenie naczyń limfatycznych i węzłów chłonnych z późniejszą niedrożnością przepływu limfy powoduje dysfunkcję narządu położonego dystalnie od przeszkody. Wraz z upływem czasu dochodzi do kolonizacji bakterii, infiltracji komórek odpornościowych i ostatecznie do rozwoju zwłóknienia (4).

Mechanizm przepływu limfy. Rytmiczna kurczliwość naczyń limfatycznych.

W normalnych warunkach naczynia chłonne kurczą się spontanicznie i rytmicznie w odpowiedzi na rozciąganie ich ściany przez wpływający płyn tkankowy (w naczyniach nazywamy go limfą), co warunkuje przepływ limfy. Częstotliwość skurczów i objętość wyrzutowa zależą od objętości limfy wypełniającej limfangion (ryc. 3) (5,6).

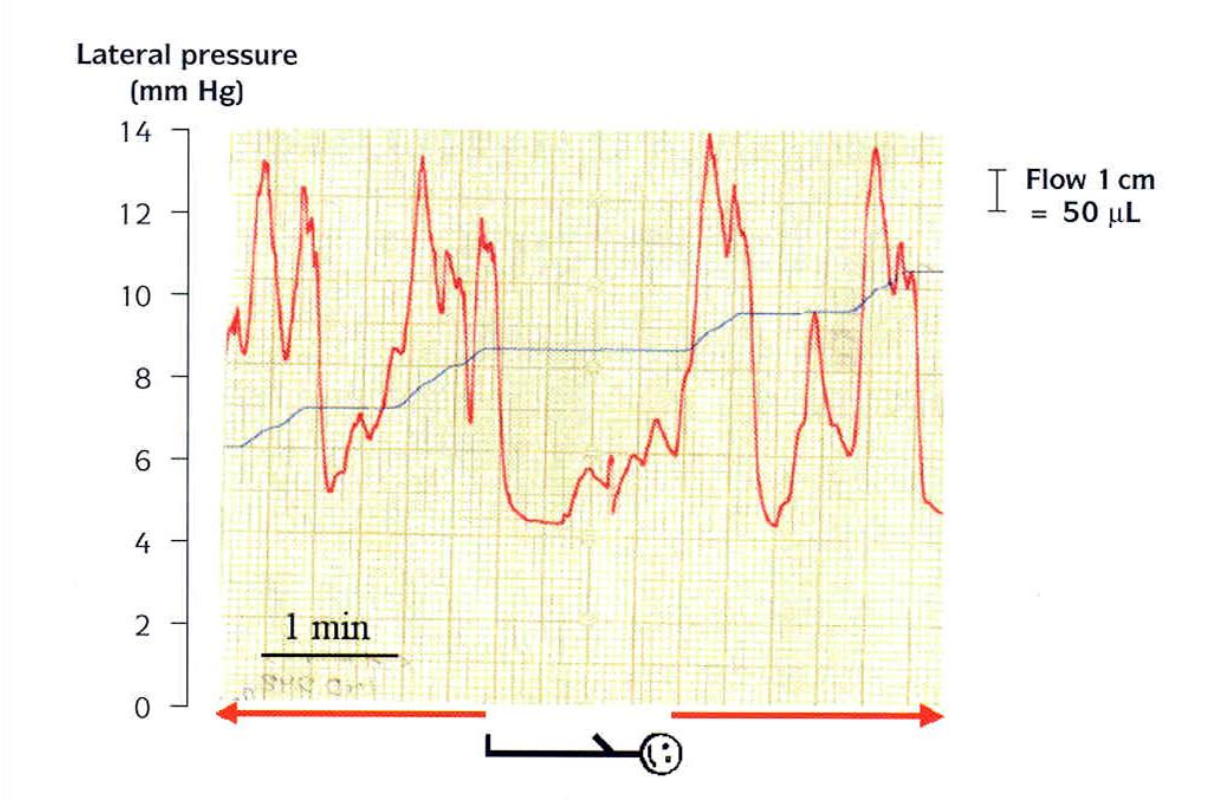

Fig. 3. Tętno limfatyczne rejestrowane w zbiorczym naczyniu podudzia. Jest ono tworzone przez spontaniczne, autonomiczne skurcze lymfangfionu (fragmentu między dwoma jednokierunkowymi zastawkami) pod wpływem wpływającej limfy (tzw. stretch pnenomenon). Czerwona linia – ciśnienie w naczyniu, niebieska =wielkość przepływu w naczyniu (z Olszewski WL, Ann N Y Acad Sci. 2002; 979: 52-63)

W obrzęku limfatycznym warstwa mięśniowa ściany naczyń limfatycznych jest uszkodzona. Siła kurczliwości zmniejsza się, a nawet spada do zera (7,8). Jedyną

pozostałą siłą napędzającą przepływ limfy są skurcze mięśni kończyn. Skuteczność tego mechanizmu jest jednak bardzo ograniczona.

Niedrożność dróg transportu płynu tkankowego/limfy.

Uszkodzenie naczyń limfatycznych prowadzi do rozwoju tzw. obrzęku limfatycznego – limfedemy (Ryc. 4).

Ryc. 4. Obraz kliniczny obrzęku limfatycznego kończyn dolnych i górnych.

Naczyniami limfatycznymi najczęściej mającymi kontakt z czynnikami uszkadzającymi są naczynia limfatyczne skóry, jelita i płuc. Naczynia te ulegają uszkodzeniu w wyniku infekcji, urazów i zabiegów operacyjnych. Efektem jest zastój płynu tkankowego w przestrzeni śródmiąższowej i zastój limfy w afferentnych naczyniach limfatycznych. Drogi limfatyczne ulegają uszkodzeniu na następujących poziomach: (a) splot podnaskórkowy, (b) skórne naczynia limfatyczne, (c) naczynia zbiorcze (Ryc.5) i (d) zatoki węzłów chłonnych. Ta klasyfikacja jest ważna dla racjonalnej terapii.

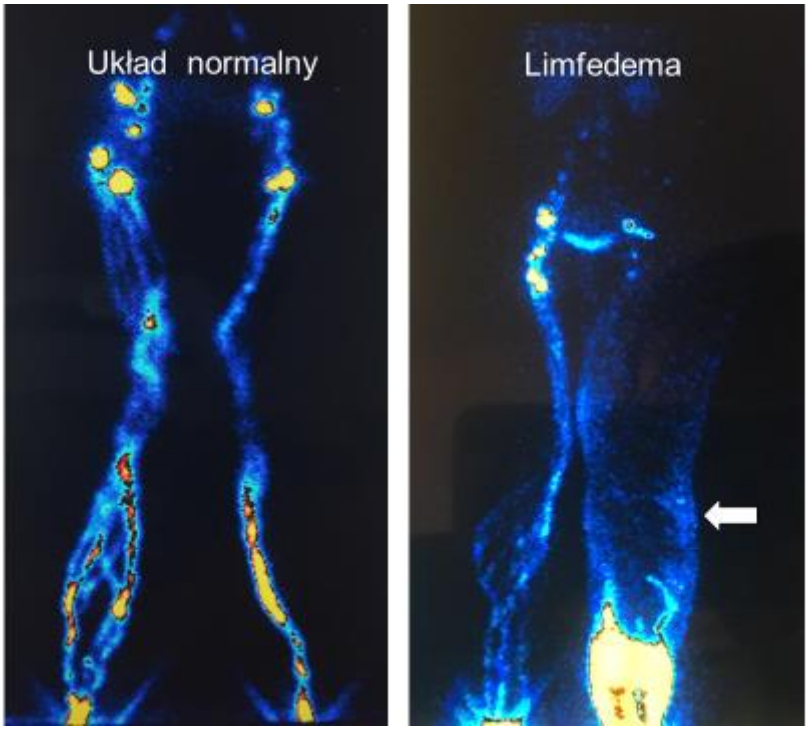

Ryc. 5. Limfogramy izotopowe normalnych kończyn dolnych oraz w limfedemie, brak naczyń zbiorczych, znacznik w przestrzeniach tkankowych.

Podnaskórkowe i skórne naczynia limfatyczne bezpośrednio uczestniczą w infekcjach tkanek miękkich i uszkodzeniach mechanicznych. (a) Najbardziej odporne na czynniki patologiczne są naczynia podnaskórkowe. Wysoki poziom filtracji osocza i tworzenie limfy w brodawkach skórnych prawdopodobnie utrzymują te małe naczynia otwarte, czasami tworząc pęcherzyki naskórka. (b) Pnie zbiorcze ulegają rozszerzeniu w ostrych i przewlekłych fazach stanu zapalnego skóry i po urazie tkanek miękkich i kości. Z upływem czasu tracą one spontaniczną kurczliwość, a ich światło zostaje zamknięte przez elementy włókniste, (c) przewlekłe zapalenie tkanek miękkich znajduje odbicie w węzłach chłonnych. Komórki limfoidalne zostają zastąpione tkanką włóknistą. Radioterapia jest kolejnym czynnikiem, który uszkadza strukturę węzłów chłonnych. Zwłókniałe węzły chłonne są przeszkodą w przepływie limfy, (d) po chirurgicznym usunięciu węzłów chłonnych i napromienianiu (kończyna górna i dolna), afferentne naczynia limfatyczne stopniowo zostają wstecznie niedrożne na całej ich długości.

Zastój płynu tkankowego/limfy.

Tkanki miękkie kończyn stanowią rezerwuar dla płynu tkankowego/limfy i mogą zatrzymywać duże objętości tych płynów. Szybkość gromadzenia się płynu zależy od podatności tkanki. Podatność tkanki zmienia się w miarę postępu zmian (stan zapalny, zwłóknienie). W zależności od rodzaju obrzęku w jego wczesnych stadiach do 50% całkowitej objętości skóry i tkanki podskórnej może zajmować przestrzeń limfatyczna. Następuje przerost i rozrost tkanki włóknistej i tłuszczowej (Ryc. 6).

Ryc. 6. Obraz skóry i tkanki podskórnej podudzia w zaawansowanym obrzęku limfatycznym (pobrany w czasie operacji redukcyjnej). Rozrost tkanki włóknistej i tłuszczowej, między tymi strukturami wolny płyn obrzękowy.

W zaawansowanych przypadkach płyn gromadzi się głównie w sztucznie utworzonych śródmiąższowych "jeziorach", a mniej w przestrzeni limfatycznej (ryc.7).

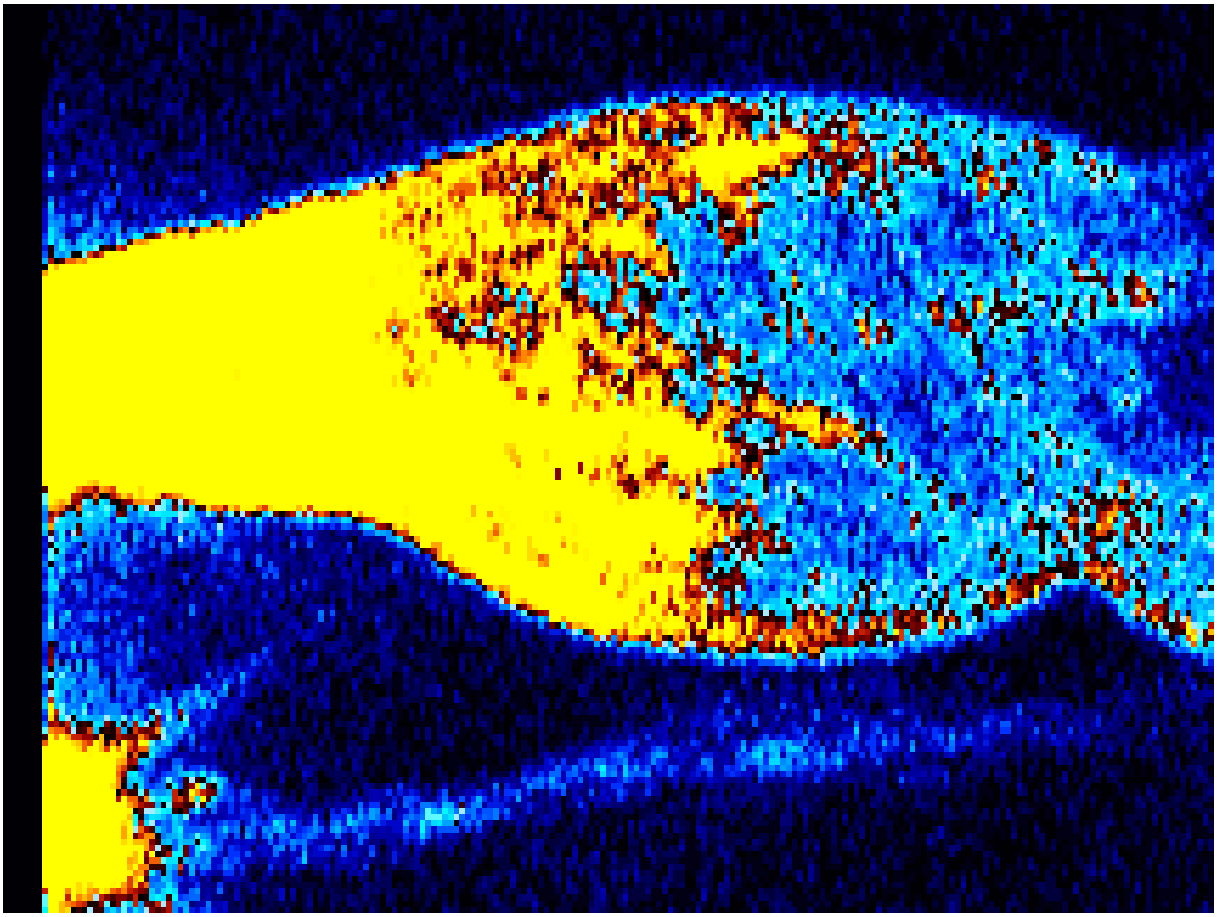

Ryc. 7. Limfoscyntygram podudzia z obrzękiem limfatycznym wykazujący istnienie przestrzeni tkankowych wypełnionych płynem obrzękowym (z Olszewski WL et al., Lymphology. 2011 Jun;44(2):54-64)

Płyn tkankowy występuje również w przestrzeniach okołonaczyniowych, a nawet wokół powięzi (9). Ten płyn wymaga usunięcia z tkanek celem przywrócenia normalnych procesów komórkowych.

Literatura:

1. Trepel F . Number and distribution of lymphocytes in man. A critical analysis. Klin.Wschr. 1974; 52: 511

2. Sobotta atlas of human anatomy; head, neck, upper limb, thorax, abdomen, pelvis,

lower limb. 14 wyd., wydawca. Ed. R. Putz i R. Pabst. Elsevier Urban & Fischer. 2009

3. Kubik S. Atlas of the lymphatics of the lower Limbs. Servier. Paryż 2000

4. Olszewski WL. Lymph stasis: pathophysiology, diagnosis and and treatment.

Clinical picture of lymphedema, CRC Press, Boca Raton, FL, USA, 1991

5. Olszewski WL, Engeset A. Intrinsic contractility of prenodal lymph vessels and lymph flow in human leg. Am J Physiol. 1980; 239 (6): H775-83.

6. Olszewski WL, Engeset A. Intrinsic contractility of leg lymphatics in man. Preliminary communication. Lymphology 1979; 12 (2): 81-4

7. Olszewski WL. Contractility patterns of normal and pathologically changed human lymphatics. Ann N Y Acad Sci. 2002; 979: 52-63

8. Olszewski WL Contractility patterns of human leg lymphatics in various stages of obstructive lymphedema. Ann N Y Acad Sci. 2008; 1131: 110-8

9. Olszewski WL, Jain P, Ambujam G, Zaleska M, Cakala M. Topography of accumulation of stagnant lymph and tissue fluid in soft tissues of human lymphedematous lower limbs. Lymphat Res Biol. 2009; 7 (4): 239-455.

Praca 1

Imaging lymphatics in human normal and lymphedema limbs – usefulness of various modalities for evaluation of lymph and edema fluid flow pathways and dynamics.

Marzanna T Zaleska, Waldemar L Olszewski

Założenia

System naczyń limfatycznych obejmuje przestrzeń międzykomórkową / śródmiąższową, początkowe naczynia limfatyczne (naczynia włosowate), zbierające pnie prowadzące do regionalnych węzłów chłonnych, zatoki węzłów chłonnych, odprowadzające naczynia limfatyczne niosące limfę, która przepłynęła przez węzły, zaotrzewnowo położoną cysterna chyli i przewód piersiowy wpadający do lewego kąta żylnego. Najbardziej gęsta sieć naczyń limfatycznych znajduje się w tkankach mających bezpośredni kontakt ze środowiskiem, takich jak skóra, jelita i płuca, gdzie również tworzy się większość limfy. Kończyny dolne i górne dostarczają około 400 ml limfy dziennie, głównie powstającej w stopach i dłoniach.

Przerwanie głównych dróg limfatycznych kończyny powoduje początkowo akumulację przesączu kapilarnego w przestrzeni międzykomórkowej. Po tym następuje rozszerzenie początkowych i drugorzędowych (100 mikronów średnicy) naczyń limfatycznych i tworzenie bocznych ścieżek przepływu, omijających miejsce niedrożności kolektora, wzdłuż podskórnych i podnabłonkowych splotów limfatycznych (poprzednio nazywane skórnym przepływem wstecznym). Następuje nagromadzenie płynu w spontanicznie tworzonych przestrzeniach przez deformację tkanki. Ten stan nazywa się obrzękiem limfatycznym. W bardziej zaawansowanych stadiach obrzęku limfatycznego rozrost fibroblastów i adipocytów oraz osadzania się substancji macierzy prowadzi do zwiększenia się objętości kończyn.

Zatem obrazowanie tkanek kończyn z obrzękiem powinno przedstawiać zniekształconą architekturę limfatyczną, przestrzenie z zakumulowanym pozakomórkowym pozanaczyniowym płynem, a także zwiększoną masę komórkową i jej produkty. Naczynia limfatyczne są małymi strukturami (średnica 10-1000 mikronów), znajdującymi się głęboko w tkankach, niedostępnymi dla kaniulacji bez dostępu chirurgicznego. Dlatego wizualizacja ich kształtu i przepływu limfy pozostaje w tyle za metodami stosowanymi do obrazowania naczyń krwionośnych i przepływu krwi.

Nie ma żadnych klinicznie dostępnych substancji chemicznych, które wstrzyknięte dożylnie byłyby przefiltrowane do płynu tkankowego i specyficznie wchłaniane do początkowych naczyń limfatycznych. Każda podana miejscowo substancja o małej masie molekularnej wchłania się natychmiast do naczyń włosowatych krwi. Tylko duże białka (o masie cząsteczkowej powyżej 70 kD) i wielkocząsteczkowe związki chemiczne znakowane izotopem lub barwnikiem fluorescencyjnym wstrzykiwane do tkanek wchodzą do początkowych naczyń limfatycznych. W diagnostyce medycznej stosowano różne metody wykrywania znaczników, dające obrazy o różnym stopniu rozdzielczości. Istnieje tylko kilka klinicznych metod obrazowania przepływu limfy i płynu obrzękowego wzdłuż dróg limfatycznych naczyniowych i pozanaczyniowych. Najczęściej stosowane są limfangiografia radiologiczna z użyciem lipiodolu, limfografia izotopowa i fluorescencyjna. Z klinicznego punktu widzenia, ponieważ metody różnią się szybkością i czasem absorpcji wskaźnika, zatrzymaniem w świetle naczynia lub dyfuzją przez ścianę naczynia limfatycznego, czasem przepływu, wiązaniem z tkankami nie-limfatycznymi, rozpraszaniem promieniowania wpływającego na ostrość i generowaniem fałszywego wrażenia dużego rozmiaru naczynia, należy zastosować różne metody u tego samego pacjenta, aby dokładnie ocenić zmiany w układzie limfatycznym. Taka zintegrowana ocena może dostarczyć usługodawcom medycznym więcej informacji do ustalenia diagnozy i zastosowania skutecznej terapii.

Cel badania

Celem badania było udokumentowanie wartości obecnie stosowanych klinicznych metod obrazowania naczyń limfatycznych pokazujących ich elementy morfologiczne i funkcjonalne oraz drogi i dynamikę przepływu limfy i płynu obrzękowego. Ten stan wiedzy powinien być podstawą do badań nad wizualizacją układu limfatycznego drenującego całą kończynę lub inne narządy zaczynając od miejsc, w których powstaje limfa. Metody obrazowania powinny uwidocznić kształt i kurczliwość kolektorów, ich drożność i przewodnictwo, szybkość przepływu limfy, miejsca niedrożności naczyń limfatycznych, oboczny przepływ limfy wzdłuż splotu podnabłonkowego, obszary gromadzenia się płynu tkankowego w przestrzeniach poza naczyniami limfatycznymi (przestrzeniach tkankowych), miejsca aktywnego tworzenia limfy (ogniska zapalne). Żadna z dotychczas stosowanych metod diagnostycznych nie jest w stanie spełnić wymagań wizualizacji wszystkich wymienionych elementów układu limfatycznego. Wykonano badania obrazowe i poddano ocenie ich wartość diagnostyczną.

Materiał

Obrazy limfograficzne otrzymane u chorych z obrzękami limfatycznymi o różnej etiologii metodami: limfografii lipiodol/rentgen, izotopowej i fluorescencyjnej z zielenią indocyjaninową. Chorzy i obrazowanie z tego samego ośrodka. Obrazy limfografii lipiodol/rentgen z archiwum, uzyskane innymi metodami u aktualnych chorych.

Wyniki

Trzy typy limfografii, z Lipiodolem, izotopowa i fluorescencyjna wzajemnie się uzupełniają w wizualizacji szczegółów morfologicznych i funkcjonalnych. Podstawowa przewaga limfangiografii rentgenowskiej z lipiodolem polega na tym, że wizualizuje ona najmniejsze naczynia limfatyczne, których nie można zobaczyć za pomocą innych metod obrazowania. Limfografia izotopowa, technicznie prosta,

pokazuje główne drogi limfatyczne i przepływ limfy na obrazach statycznych,. Limfografia z zielenią indocyjaninową pokazuje aktualny przepływ limfy i rozmieszczenie płynu obrzękowego.

Nie przedstawiano wyników morfometrycznych uwidocznionych elementów anatomicznych, ponieważ żadna z metod nie pokazuje struktur w wymiarach takich jak in vivo, co wynika z powiększania obrazu przez rozproszoną radiację, odległości kamery od obiektu, różnej rozdzielczości obrazu, a także stosowanego sprzętu wizualizacyjnego. Podstawowe obrazy znajdują się w kopii artykułu.

Wnioski

Nowością przedstawioną w tym artykule jest wskazanie komplementarnych cech charakterystycznych trzech metod diagnostycznych, co pozwala uzyskać głębszy wgląd w anatomię układu limfatycznego i przepływ limfy w różnych sytuacjach patologicznych, których nie można uzyskać za pomocą jednej metody, umożliwiając jednocześnie szczegółową analizę zmian i wczesne wykrywanie zmian patologicznych oraz ustalenia wskazań dla różnych typów dekompresji przeładowanych przestrzeni limfatycznych i tkankowych

Praca 2

Indocyanine green near- infrared lymphangiography for evaluation of effectiveness of edema fluid flow under therapeutic compression

Marzanna T Zaleska, Waldemar L Olszewski

Założenia

Powszechnie stosowanymi metodami leczenia obrzęku limfatycznego są manualne drenaże limfatyczne, ręczne urządzenia pozwalające przesuwać płyn obrzękowy i przerywana kompresja pneumatyczna (intermittent pneumatic compression, IPC). Konieczne do potwierdzenia efektu zastosowanej metody kompresji, jest obrazowanie ruchu zmobilizowanego płynu obrzękowego. Obraz przepływu płynu w obrzęku pozwoliłby terapeucie na użycie siły dostosowanej do objętości tkanki i sztywności różniących się w różnych obszarach kończyn, a także zidentyfikowanie miejsc obfitego gromadzenia się płynu wymagającego większej kompresji. W ostatnich latach limfangiografia fluorescencyjna z zastosowaniem zieleni indocyjaninowej (ICG) i urządzenia do wykrywania bliskiej podczerwieni stały się podstawową metodą z wyboru do obserwacji przepływu płynu tkankowego w czasie rzeczywistym. Limfangiografia fluorescencyjna ICG może być wykonywana bez specjalnego przygotowania i napromieniowania.

Cel badania

Celem niniejszych badań była wizualizacja przepływu płynu tkankowego podczas drenażu ręcznego, masażu z użyciem urządzenia Linforoll, przerywanej kompresji pneumatycznej i bandażowania. Aby uzyskać dane o tym, jak wysokie ciśnienie należy stosować podczas kompresji w celu mobilizacji płynu obrzękowego wybarwionego ICG, przeprowadzono równoczesny pomiar ciśnienia płynu tkankowego. Wizualizacja ewakuacji płynu tkankowego w limfangiografii ICG przed terapią u każdego pacjenta wydaje się najcenniejszym podejściem do uzyskania skutecznych wyników klinicznych.

Materiał

Chorzy z obrzękiem limfatycznym kończyn, kandydaci do lecenie kompresyjnego. Kompresja metodą drenażu ręcznego, masażu z użyciem urządzenia Linforoll, przerywanej kompresji pneumatycznej i bandażowania.

Wyniki

Badanie dostarczyło następujących informacji: a) możliwość obserwacji przepływu płynu obrzękowego w czasie rzeczywistym przy użyciu różnych metod kompresji, b) ciśnienia progowe konieczne do uzyskania przepływu płynu obrzękowego to ponad 80 mmHg w urządzeniu do kompresji i ponad 30 mmHg w płynie tkankowym, c) nieskuteczność kompresji w niektórych przypadkach pomimo zastosowania dużej siły kompresji. Uzyskane obserwacje wskazują na niezbędność limfangiografii ICG przed terapią uciskową u każdego pacjenta.

Wnioski

Uzyskane obrazy dają wgląd w rozmieszczenie płynu obrzękowego, miejsca jego akumulacji i skuteczność zastosowanej siły zewnętrznej przy mobilizacji płynów.

Praca 3

A novel clinical test for setting intermittent pneumatic compression parameters based on edema fluid hydromechanics in the lymphedematous calf.

Marzanna T Zaleska, Waldemar L. Olszewski, Marek Durlik, Mariusz Kaczmarek.

Założenia

Długoterminowe obserwacje potwierdzają trwałe efekty i brak powikłań leczenia przerywaną kompresją pneumatyczną (IPC). Do tej pory nie zaprojektowano testu, który dostarczyłby danych niezbędnych do ustawienia parametrów ciśnienia i czasu urządzenia IPC w celu uzyskania optymalnego zmniejszenia objętości kończyny.

Cel

Celem było zaprojektowanie testu dostarczającego dane o zmniejszeniu obwodu pod napompowaną komorą w czasie w zależności od zastosowanego ciśnienia zewnętrznego. Nazwa robocza: test dwukomorowy przemieszczania płynu obrzękowego.

Metoda

W tym teście zmianę obwodu podudzia rejestruje się w sposób ciągły pod napompowaną do różnych poziomów ciśnienia komorą i powyżej. Jedną komorę umieszczano nad stawem skokowym i nadmuchiwano do 120 mmHg w celu zamknięcia przepływu zwrotnego płynu tkankowego podczas nadmuchiwania położonej powyżej komory testowej. Komora testowa była napompowywana kolejno do 50, 80, 100 i 120 mmHg, przez jedną do trzech minut. Zmiany obwodów łydki rejestrowano w sposób ciągły pletyzmograficznie z użyciem rurek gumowych wypełnionych rtęcią umieszczonych pod komorą badaną i powyżej. Analizowane są trzy parametry zapisów: 1.zmniejszenie obwodu pod napompowaną komorą i zwiększenie obwodu położonego powyżej fragmentu podudzia, 2. powrót podczas

deflacji obwodów do wartości przed inflacją minus różnica spowodowana przez wyciśnięty płyn i 3. czas niezbędny do zmniejszenia obwodu pod napompowaną komorą przez ewakuowany z tego obszaru płyn

Wyniki

Podczas nadmuchiwania komory testowej zaobserwowano cztery różne typy zarejestrowanych krzywych zmian obwodów. Pierwszym z nich było zmniejszenie obwodu pod komorą testową i wzrost powyżej komory, drugi wykazał zmniejszenie obwodu pod napompowaną komorą i niewielką zmianę powyżej, trzeci niewielkie zmniejszenie obwodu pod komorą, ale wzrost powyżej, a czwarty nie pokazywał zmian zarówno pod jak i powyżej. W zależności od nachylenia uzyskanych krzywych, ciśnienie i czas urządzenia IPC były zwiększane do wartości powodujących mobilizację płynu obrzękowego u danego pacjenta.

Omówienie

Dwukomorowy test deflacji-inflacji dostarcza danych pletyzmograficznych dotyczących zmian obwodów podczas IPC (intermittent pneumatic compression) podudzi, czasu niezbędnego do uzyskania optymalnego zmniejszenia obwodu i wgląd w elastyczność tkanki. Dane te są przydatne do optymalnego ustawiania urządzeń do kompresji na poziomach powodujących zmniejszenie obrzęku kończyny, jak również mogą mieć znaczenie prognostyczne w odniesieniu do skuteczności długotrwałego stosowania IPC. Przegląd literatury z lat 2004-2011 dotyczący stosowania przerywanej kompresji pneumatycznej (IPC) wykazał, że zastosowanie tej metody w leczeniu obrzęków limfatycznych kończyn jest dobrze uzasadnione. Długoterminowe obserwacje potwierdzają trwałe efekty i brak komplikacji. Skuteczność terapii IPC zależy od zastosowanej siły (ucisku) mobilizującej zastoinowy płyn obrzękowy, czasu kompresji w celu przemieszczenia płynu do bliższej części kończyny oraz elastyczności skóry i tkanki podskórnej, utrudniającej przenoszenie przyłożonej siły do głębokich tkanek. Wszystkie te czynniki powinien wziąć pod uwagę terapeuta przed ustawieniem parametrów urządzenia IPC adekwatnych dla danego pacjenta. W przeciwnym razie oczekiwania zarówno pacjenta, jak i terapeuty uzyskania satysfakcjonujących efektów pozostałyby w sferze oczekiwań. Opracowany test pozwala na określenie siły kompresji tkanek.

Wnioski

Wykazaliśmy, że pletyzmografia, z użyciem nadmuchiwanego mankietu obejmującego podudzie i urządzenia do pomiaru zmian obwodów, dostarcza informacji na temat hydraulicznych efektów kompresji. Uzyskane dane mogą służyć odpowiedniemu ustawieniu ciśnienia i czasu w pneumatycznych urządzeniach uciskowych.

Praca 4

Tonometry of deep tissues for setting effective compression pressures in lymphedema of limbs

Marzanna T Zaleska, Waldemar L Olszewski, Marek Durlik, Mariusz K. Kaczmarek, Bob Freidenrich

Założenia

Kompresja tkanek jest główną metodą do mobilizacji i ruchu płynu nagromadzonego w tkankach w obrzęku limfatycznym. Dostępne metody oceny wpływu kompresji to pomiar obwodów i objętości kończyny przy użyciu różnych technik. Uzyskane dane są przydatne do oceny zmian wielkości kończyn. Istnieje jednak inny ważny parametr do oceny efektów kompresji. Jest to elastyczność tkanek. Skóra i tkanka podskórna mają lepkosprężyste właściwości gąbki. Te właściwości zależą od gęstości komórek oraz włókien kolagenowych i elastycznych. Co więcej, naczynia krwionośne wypełnione krwią pod ciśnieniem minimum 40 mmHg to kolejny czynnik odpowiedzialny za turgor tkankowy w mechanizmie podobnym do tego w ciałach jamistych.

W obrzęku limfatycznym występują dodatkowe czynniki fizyczne odpowiedzialne za zmiany w elastyczności tkanek. Jednym z nich jest obecność nadmiaru zastoinowego płynu tkankowego rozmieszczonego między wiązkami włókien kolagenowych, inna to hiperkeratoza oraz zwłóknienie skóry i tkanki podskórnej. W zaawansowanych stadiach obrzęku limfatycznego wzrastająca masa komórek i kolagenu przeważa z upływem czasu nad objętością płynu tkankowego. Grubość tkanki podskórnej zwiększa się w niektórych regionach o 2-6 cm.

Podczas terapeutycznej kompresji kończyny, zewnętrzna siła jest przenoszona z powierzchni skóry do powięzi mięśniowej poprzez struktury stałe, takie jak komórki, kolagen i włókna sprężyste oraz macierz zewnątrzkomórkową. Odległość może wynosić kilka centymetrów. Deformacja struktur generuje ciśnienie płynu tkankowego (obrzękowego) znajdującego się w przestrzeniach tkankowych. Podczas kompresji płyn ten jest wyciskany i przepływa do bliższych części kończyny. W następstwie spada ciśnienie. Zatem można zaobserwować dwa różne ciśnienia w tkankach podczas kompresji. Jednym jest ciśnienie wywierane na tkanki stałe, drugim ciśnienie płynu tkankowego. To ostatnie jest zawsze niższe. Różnica wynika z różnych mechanizmów rozpraszania siły ściskającej. Część siły zostaje przechwycona przez deformowane stałe struktury tkankowe, a druga część rozprasza się w przepływającym płynie obrzękowym. Z klinicznego punktu widzenia ciśnienie w tkankach stałych nie jest tak ważne, jak w płynie obrzękowym. Wysokie ciśnienie generowane przez kompresję tworzy gradient umożliwiający przepływ płynu.

Cel badań

Wiedza o tym, jak wysokie jest ciśnienie płynu tkankowego w tkance z obrzękiem limfatycznym staje się kluczowa dla ustawienia kompresji pneumatycznej i bandażowania na najbardziej efektywnym poziomie kompresji. Jest także przydatna do oceny efektów terapii kompresyjnej. Takie dane można uzyskać przez pomiar ciśnienia płynu tkankowego generowanego pod zgłębnikiem tonometru wciskanego w tkankę ze znaną siłą. Tonometr niezbędny dla takich pomiarów powinien mieć zgłębnik wystarczająco długi, aby dotrzeć do tkanek głębokich i zarejestrować wysokie siły. Dotychczas używane tonometry mierzą elastyczność skóry, ale nie tkanki podskórnej, w której gromadzi się większość płynu obrzękowego. Zaprojektowaliśmy tonometr z 10-milimetrowym zgłębnikiem docierającym do tkanki podskórnej, dzięki czemu można ocenić poziom siły niezbędny do poruszania płynu. Celem badań było 1. równoczesny pomiar siły zadanej przez tonometr i generowanego przez tonometr ciśnienia płynu tkankowego, 2. znalezienie korelacji między siłą odczytywaną na tonometrze a ciśnieniem płynu tkankowego generowanym przez tonometr, aby uzyskać dane do ustawienia urządzenia do masażu kompresyjnego na poziomie pozwalającym na mobilizację płynu

obrzękowego (powyżej 30 mmHg), 3. opracowanie formuły do ustalania ciśnienia w urządzeniu pneumatycznym dla indywidualnego pacjenta na różnych poziomach kończyn, 4. wykazanie użyteczności tonometrii do oceny efektywności IPC.

Metoda

Wykonywaliśmy jednoczesne pomiary sił generowanych przez głęboki tonometr i ciśnienie płynu tkankowego pod zgłębnikiem tonometru, w kończynach dolnych w grupie 20 pacjentów w I-III stadium obrzęku limfatycznego.

Wyniki

Otrzymaliśmy następujące wyniki: 1. tonometria głębokich tkanek dostarczyła danych na temat ciśnienia płynu tkankowego pod naciskiem zgłębnika tonometru penetrującego na głębokość 10 mm. 2. korelacja zastosowanej siły tonometru i generowanych przez tonometr ciśnień płynu tkankowego wykazała, że ciśnienie progowe konieczne do poruszania płynu wymagało siły wynoszącej, co najmniej 1000 g / cm 3, 3. opracowano wzór obliczeniowy, oparty na wartościach tonometrycznych, do ustawiania ciśnienia ICP na poziomach generujących ciśnienia niezbędne do przepływ płynu obrzękowego. 4. wykazano przydatność głębokiej tonometrii do oceny elastyczności tkanki po IPC.

Wnioski

Głęboka tonometria tkanek kończyn jest konieczna do ustawiania ciśnienia w urządzeniach do IPC na poziomie pozwalającym na mobilizację płynu obrzękowego. Uzyskane dane pomiaru i opracowany wzór ilościowy służą ustawieniu urządzeń do kompresji pneumatycznej do wartości ucisku mobilizujących płyn obrzękowy.

Praca 5

Serum immune proteins in lymphedema reflecting tissue processes caused by lymph stasis and chronic dermato-lymphangio-adenitis (cellulitis)

Marzanna T Zaleska, Waldemar L Olszewski

Założenia

Obrzęk limfatyczny powinien być traktowany, jako proces tkankowy charakteryzujący się nie tylko wzrostem objętości płynu tkankowego, ale także restrukturyzacją tkanek. Terapię kompresyjną należy uzupełnić lekami przeciwzapalnymi. Obstrukcja w przepływie płynu tkankowego i limfy spowodowana niedrożnością naczyń limfatycznych prowadzi do akumulacji przefiltrowanych z surowicy białek, komórek recyrkulujących, resztek komórkowych, produktów przemiany materii i drobnoustrojów zasiedlających głębokie tkanki. Powstaje pytanie, czy ten przewlekły proces oddziałujący na dużą masę tkanek kończyn może mieć odbicie w surowicy w postaci obecności specyficznych białek akumulujących się i uwalnianych z tkanek objętych obrzękiem limfatycznym. Chociaż są one nieswoiste, ich zwiększone stężenie może być wskazówką istniejącego aktywnego procesu tkankowego w kończynach z obrzękiem limfatycznym. Jak w przypadku zawału mięśnia sercowego i zwiększonym stężeniem troponiny w surowicy.

Bezpośrednia analiza białek płynu tkankowego / limfy pobranych z tkanek dałaby wgląd w fizjologiczne i patologiczne zmiany w tkankach. Jednak w zaawansowanych stadiach obrzęku limfatycznego z przerostem fibroblastów i adipocytów, objętość płynu tkankowego i jego dostępność do badań jest niewystarczająca dla klinicznej oceny biochemicznej. Zakładamy, iż przewlekłe procesy dotykające dużą masę tkanek kończyn mogą znajdować odbicie w surowicy przez pojawienie się specyficznych białek akumulowanych i wchłanianych z tkanek z obrzękiem limfatycznym. Pobieranie próbek surowicy jest łatwiejsze niż limfy.

Cel badań

Przeprowadzenie badań stężenia trzech grup białek w surowicy: 1.biorących udział w rozpadzie komórkowym jak: HMGB1, kaspaza 1, fas CD 95L i serpin, 2. będących czynnikami wzrostu komórek: kortyzol, HGF, KGF, IGF, oraz 3. czynników angiogennych i czynników wzrostu: angiopoetyna 1 i 2, adiponektyna, leptyna i TGFβ. Zwiększony poziom tych białek byłby wskazówką dotyczącą intensywności lokalnych procesów zachodzących w tkankach z obrzękiem limfatycznym i pomocny w próbach kontrolowania reakcji zapalnej.

Metoda

Badania przeprowadzono w grupie pacjentów z obrzękiem limfatycznym kończyn dolnych stadium II-IV. Oznaczano stężenia białek metodą ELISA.

Wyniki

Stwierdzono 1) zwiększone stężenie kaspazy 1, sFas, serpin i HMGB1 odpowiadających za zniszczenie komórek, 2) podwyższony poziom kortyzolu i IGF potwierdzający aktywne procesy komórkowe i 3. podwyższone stężenia angiopoetyny 1, adiponektyny i leptyny wskazujące na proliferację komórek tkanki tłuszczowej.

Wnioski

Białka występujące w wysokich stężeniach w surowicy u pacjentów bez ogólnoustrojowych klinicznych i biochemicznych objawów stanu zapalnego wskazują, że w tkankach z obrzękiem limfatycznym zachodzą liczne procesy destrukcji i odbudowy. Pomiar stężenia kaspazy 1, sFas / CD95L, serpin, białka HMGB1, adiponcetyny i leptyny daje wgląd w te procesy. Oznacza to, że procesy rekonstrukcyjne i proliferacyjne w tkankach z obrzękiem limfatycznym zachodzą lokalnie w sposób autonomiczny. Jednak niektóre białka regulatorowe wytwarzane w nadmiarze w tych tkankach mogą dostać się do krążenia krwi i zostać wykryte. Chociaż nie są swoiste, ich zwiększone stężenie może być wskazówką aktywnego procesu zachodzącego w tkankach w kończynach z obrzękiem limfatycznym.

Podsumowanie i wnioski z przedstawionych badań.

1. Połączenie różnych klasycznych i współczesnych technik wizualizacji układu limfatycznego kończyn człowieka jest niezbędne dla lepszego wglądu w szczegóły na poziomie kapilarów, kolektorów i przestrzeni tkankowej. Klasyczne metody zapewniały doskonałe obrazy statyczne, podczas gdy nowe jak limfoscyntygrafia i limfografia fluorescencyjna z użyciem zieleni indocyjaninowej pokazują ruch limfy / płynu tkankowego (obrzękowego). Aby lepiej ocenić miejscową filtrację kapilarną i

szybkość tworzenia się limfy, potrzebne będą nowe rozwiązania o wyższej specyficzności i rozdzielczości.

2.Hydromechaniczne badania płynu tkankowego i limfy wykazały niską przewodność hydrauliczną skóry i tkanki podskórnej wymagającą dużych sił, aby przezwyciężyć opór przepływu. Dwa nowo zaproponowane testy dostarczają wskazówek dotyczących ustawienia racjonalnych parametrów terapii kompresyjnej. Ich użyteczność została już udowodniona klinicznie.

3. Tkanki częściowo pozbawione krążenia limfatycznego podlegają przewlekłej restrukturyzacji tkanki włóknistej i tłuszczowej. Wśród wielu procesów może zachodzić rozpad niektórych białek. Kaspazy mogą stać się użyteczne w ocenie intensywności zmian tkanek z obrzękiem chłonnym.

5. Omówienie pozostałych osiągnięć naukowo-badawczych opublikowanych po doktoracie.

Predilection to Dermato-Lymphangio-Adenitis in Obstructive Lymphedema of Lower Limbs Depending on Genetic Polymorphisms at TNFα-308G>A, CCR2-190G>A, CD14-159C>T, TLR2 2029C>T, TLR4 1063A>G, TLR4 1363C>T, TGFβ 74G>C, and TGFβ 29T>C. Lymphat Res Biol. 2018 Feb;16(1):109-116. doi: 10.1089/lrb.2016.0040

Olszewski WL, Zagozda M, **Zaleska MT**, Durlik M.

IF=1.903, KBN/MNiSW=20

Założenia:

Zakażenie jest najczęstszym powikłaniem obserwowanym w obrzęku limfatycznym. Jest wynikiem dysfunkcji układu limfatycznego, powodującej miejscowe zaburzenia immunologiczne. Powikłania infekcyjne są przede wszystkim pochodzenia bakteryjnego i najczęściej jest to zapalenie tkanki łącznej (dermatyczno-limfatyczno-adenityczne, DLA) spowodowane przez występujące na skórze pacjenta Staphylococci epidermidis i aureus. Wykazano, że przebieg kliniczny i wyniki leczenia zakażenia są związane z polimorfizmem genetycznym.

Cel:

Zbadano polimorfizm TNFα-308G> A, CCR2-190G> A, CD14-159C> T, TLR2 2029C> T, TLR4 1063A> G, TLR4 1363C> T, TGFβ 74G> C i TGFβ 29T> C. Drugą częścią badań było zbadanie korelacji poziomów TNFα i TGFβ w surowicy z polimorfizmem ich genów u stu pacjentów z pozapalnym obrzękiem limfatycznym kończyn dolnych.

Wyniki:

(a) Wysoki odsetek homozygot TNFα, brak różnic w genotypach CD14-159C> T, CCR2-190G> A, TGFβ 74G> C, TGFβ 29T> C i TLR4 1063A> G, niski odsetek heterozygot TLR2 2029C> T oraz homozygot TT i wysoki odsetek TLR4 1363C> homozygot TT, (b) niskie poziomy TGFβ i TNFα w surowicy u odpowiednio 19% i 43% pacjentów, jednak brak korelacji między niskim poziomem tych cytokin a częstotliwością homozygot CC i AA odpowiednio.

Wnioski:

Praktycznymi implikacjami znalezienia wysokiej częstotliwości występowania genotypu TT TLR4 1363C> T są wskazania do testowania tego genu u pacjentów z obturacyjnym obrzękiem limfatycznym kończyn dolnych i wskazania do zastosowania wczesnej terapii antybiotykowej, jako profilaktyki nawracających ataków DLA oraz przed planowanym zabiegiem operacyjnym. Uzyskane dane są również ważne, jako wkład w mapowanie zmian genetycznych w nabytym obrzęku limfatycznym kończyn dolnych

Bacteria of leg atheromatous arteries responsible for inflammation. Vasa. 2016 Sep;45(5):379-85. doi: 10.1024/0301-1526/a000549

Olszewski WL, Rutkowska J, Mościcka-Wesołowska M, Swoboda-Kopeć E, Stelmach E**, Zaleska M**, Zagozda M.

IF= 1.142, KBN/MNiSW=15

Założenia:

Niedokrwienie kończyn dolnych często powoduje zapalenie, a w zaawansowanych przypadkach martwicę tkanek obwodowych. Nie jest jasne, czy jest to spowodowane jedynie samą obniżoną perfuzję tętnic, czy też obecnością bakterii w ścianach tętnic. Celem badania było wykazanie obecności i źródła bakterii w próbkach tętnic oraz ocena ich właściwości chemotaktycznych, prowadzących do powstania nacieków komórkowych okołoaortalnych.

Materiał i metody:

Hodowle bakteryjne i wykrywanie 16sRNA przeprowadzono z fragmentów tętnic podkolanowych pobieranych z amputowanych kończyn. Blaszki tętnic szyjnych służyły, jako kontrole. Fragmenty tętnic przeszczepiono myszom scid w celu oceny ich aktywności chemotaktycznej dla makrofagów.

Wyniki:

a) wyższa częstość występowania izolatów bakterii i 16sRNA w miażdżycy tętnic podkolanowych niż w tętnicach szyjnych, b) wysoka gęstość blaszki miażdżycowej i nacieków okołoaortalnych oraz wysoki poziom mRNA dla cytokin prozapalnych w tętnicach podkolanowych, c) głównymi mikroorganizmami były Staphylococcus aureus, S. epidermidis i Enterococci, d) fenotypy bakterii hodowanych ze skóry stóp i tętnic oraz ich DNA wykazało ewidentne podobieństwa, oraz e) obserwowano

bardziej intensywne gromadzenie makrofagów myszy w przeszczepach tętnic podkolanowych niż w tętnicach szyjnych u myszy z gatunku Scid.

Wnioski:

Stwierdzono obecność bakterii w ścianach tętnic kończyny dolnej. Mogą one predysponować do wystąpienia stanu zapalnego wtórnego do zmian niedokrwiennych.

Virulence of Bacteria Colonizing Vascular Bundles in Ischemic Lower Limbs. Surg Infect (Larchmt). 2016 Feb;17(1):89-93. doi: 10.1089/sur.2014.184.

Olszewski WL, Podbielska A, Gałkowska H, Golas M, Piskorska K, Stelmach E, Swoboda E, **Zaleska M,** Durlik M.

IF= 1.139, KBN/MNiSW=25

Założenia:

Udokumentowaliśmy uprzednio obecność flory bakteryjnej w pęczkach naczyniowych, naczyniach limfatycznych i węzłach chłonnych niedokrwionych kończyn dolnych amputowanych z powodu wieloogniskowych zmian miażdżycowych, niezaklasyfikowanych do rekonstrukcji chirurgicznej i dyskutowaliśmy o ich potencjalnej roli w niszczeniu tkanek. Pojawiło się pytanie, dlaczego szczepy bakteryjne zamieszkujące skórę kończyn dolnych i uważane za saprofity stają się chorobotwórcze po kolonizacji głębokich tkanek. Patogeniczność bakterii jest wywoływana poprzez aktywację wielu czynników wirulencji kodowanych przez grupy genów.

Metody:

Zidentyfikowaliśmy geny wirulencji w bakteriach hodowanych z głębokich tkanek niedokrwionych nóg 50 pacjentów przy użyciu techniki reakcji łańcuchowej polimerazy.

Wyniki:

Geny wirulencji dla Stafylokoków fnbA (białko A wiążące fibronektynę), cna (prekursor adhezyny kolagenowej) i ica (adhezja międzykomórkowa) występowały w bakteriach wyizolowanych z tętnic i, w mniejszym stopniu, ze skóry. Gen IS256, którego produkt odpowiedzialny jest za tworzenie się biofilmu, był częstszy w bakteriach hodowanych z tętnic niż w bakteriach ze skóry. Wśród genów wirulencji Staphylococcus epidermidis kodujących autolizynę atlE, icaAB (adhezja międzykomórkowa) i tworzenie biofilmu IS256, tylko ten ostatni wykryto w próbkach tętnic. Bakterie wyhodowane z naczyń limfatycznych nie wykazywały ekspresji eta i IS256 obecnych w tętnicach. Geny asa 373 (substancja agregująca) i cylA (aktywator cytolizyny) dla Enterococcus faecalis występowały częściej w tętnicach niż w

bakteriach skórnych, podobnie jak geny cyl A E. faecium. Wszystkie geny wirulencji Pseudomonas aeruginosa były obecne w bakteriach hodowanych zarówno ze skóry, jak i z tętnic. Staphylococcus kolonizujący pęczki tętnicze i transportowany do tkanek za pośrednictwem naczyń limfatycznych w niedokrwionych kończynach wyrażał geny wirulencji z większą częstotliwością niż te bakterie, które pochodziły z powierzchni skóry. Ponadto, enterokoki i Pseudomonas izolowane z pęczków tętniczych wyrażały wiele genów wirulencji.

Wnioski:

Odkrycia te mogą przyczynić się do zrozumienia mechanizmu rozwoju destrukcyjnych zmian w tkankach niedokrwionych kończyn dolnych wywołanych przez własne bakterie pacjentów, a nie nabytych w szpitalu, a także, jako wyjaśnienie ogólnie niezadowalających wyników podawania antybiotyków w tych przypadkach. Powinno być stosowane bardziej agresywne leczenie antybiotykiem skierowanym przeciwko wirulentnym gatunkom.

Cryptic Bacteria of Lower Limb Deep Tissues as a Possible Cause of Inflammatory and Necrotic Changes in Ischemia, Venous Stasis and Varices, and Lymphedema. Surg Infect (Larchmt). 2015 Jun;16(3):313-22. doi: 10.1089/sur.2014.019.

Olszewski WL, **Zaleska M**., Stelmach E, Swoboda-Kopeć E, Jain P, Agrawal K, Gogia S, Gogia A, Andziak P, Durlik M

IF= 1.316, KBN/MNiSW=25

Założenia:

Infekcje i stany zapalne skóry, tkanek miękkich i naczyń krwionośnych występują częściej w kończynach dolnych niż w innych regionach ciała. Celem pracy było ustalenie, czy przyczyną tego mogą być „ukryte” bakterie znajdujące się w głębokich tkankach.

Metody:

Przeprowadzono badania bakteriologiczne fragmentów tętnic pobranych z amputowanych z powodu niedokrwienia kończyn dolnych, fragmentów żylaków podudzi i próbek płynu tkankowego/limfy od pacjentów z obrzękiem limfatycznym.

Wyniki:

Bakterie izolowano z 61% tętnic podudzi i 36% tętnic udowych pacjentów z niedokrwieniem kończyn dolnych, podczas gdy z tętnic zmarłych dawców narządów tylko w 11%. Bakteryjne DNA wykryto w 70%. Większość wyizolowanych bakterii należała do gronkowców koagulazo-ujemnych i Staphylococcus aureus; wykryto jednak również bakterie wysoce patogenne. Wszystkie bakterie były wrażliwe na wszystkie antybiotyki, z wyjątkiem penicyliny. Żylaki żyły odpiszczelowej zawierały komórki bakteryjne w 40% a w kontroli w 4%; DNA bakterii stwierdzono w 69%. Większość bakterii to S. epidermidis i S. aureus wrażliwe na wszystkie antybiotyki z

wyjątkiem penicyliny. Limfa i naczynia limfatyczne zawierały bakterie w odpowiednio 60% i 33%, a w kontroli w 7%. Większość z nich to S. epidermidis wrażliwy na wszystkie antybiotyki, z wyjątkiem penicyliny.

Wnioski:

„Ukryte" bakterie są obecne w tkankach kończyn dolnych i mogą odgrywać rolę patologiczną w zakażeniach w miejscu operacyjnym. Właściwa profilaktyka przeciwbakteryjna powinna być brana pod uwagę przy planowaniu zabiegów chirurgicznych.

New Method for Treatment of Lymphedema of Limbs: Standardized Manual Massage with a New Device Linforoll in Conservative and Surgical Therapy Protocols. Lymphat Res Biol. 2016 Dec;14(4):226-232 doi: 10.1089/lrb.2015.0034..

Olszewski WL, **Zaleska M.,** Michelin S.

IF=1.551, KBN/MNiSW=20

Założenia:

Płyn obrzękowy w kończynach z obrzękiem limfatycznym powinien być przemieszczany do miejsc, w których może być wchłaniany, czyli do podbrzusza i do okolic ramion i łopatki wzdłuż kanałów tkankowych lub wszczepionych kanałów silikonowych lub przez zespolenia limfatyczno-żylne. Skutecznym sposobem przemieszczania płynu jest ręczny drenaż limfatyczny kończyn. Konieczna staje się standaryzacja siły i czasu masażu ręcznego.

Cel:

Potrzebne jest urządzenie ze znaną powierzchnią ucisku i stale pokazujące przyłożoną siłę podczas przesuwania go w kierunku bliższym kończyny. Co więcej, siła powinna być dostosowana do sztywności masowanych tkanek, która zmienia się na różnych poziomach kończyny. Wyniki uzyskiwane podczas masażu takim urządzeniem będą powtarzalne i odtwarzalne w różnych ośrodkach.

Metody:

W badaniu tym przedstawiono dane dotyczące hydromechaniki płynu tkankowego uzyskane od 20 pacjentów z obrzękiem limfatycznym kończyn podczas masażu z użyciem urządzenia masującego zwanego Linforoll. Linforoll składa się z uchwytu z rolką i czujnikiem ciśnienia połączonym bezprzewodowo z komputerem wyświetlającym krzywą ciśnienia przyłożonej siły. Przeprowadzono także badania fragmentów tkanek w mikroskopii elektronowej w celu sprawdzenia ewentualnych zmian.

Wyniki i wnioski:

Linforoll zapewnia następujące możliwości: 1) regulacja przyłożonej siły zgodnie z warunkami hydromechanicznymi masowanych tkanek; 2) standaryzacja masażu powtarzalnego u tego samego pacjenta; 3) zmniejszenie objętości kończyny; 4)

widoczny wzrost elastyczności tkanek; 5) może być z powodzeniem stosowany, jako siłę napędowa dla przepływu płynu wzdłuż chirurgicznie wszczepionych silikonowych drenów i naczyń prowadzących do zespoleń limfatyczno-żylnych.

A novel method of edema fluid drainage in obstructive lymphedema of limbs by implantation of hydrophobic silicone tubes. J Vasc Surg Venous Lymphat Disord. 2015 Oct;3(4):401-8. doi: 10.1016/j.jvsv.2015.05.001.

Olszewski WL, Zaleska M.

IF=0.882, KBN/<NiSW=0

Założenia:

Obrzęk limfatyczny kończyn spowodowany jest częściową lub całkowitą niedrożnością kolektorów limfatycznych w następstwie zapalenia skóry i głębokich tkanek miękkich, urazów tkanek miękkich i kości, limfadenektomii i napromieniowania w terapii nowotworowej. Według statystyk Światowej Organizacji Zdrowia około 300 milionów ludzi cierpi z powodu patologicznego obrzęku kończyn. Skuteczne leczenie tak dużych grup było wyzwaniem od stuleci. Jednak żadna z zastosowanych dotychczas metod zachowawczych i chirurgicznych nie jest w sanie przywrócić kształtu i funkcji kończyn do warunków normalnych. W rzeczywistości fizjoterapia jest terapią z wyboru, jako główna metoda lub uzupełniająca do zabiegów chirurgicznych, które podzielić można na dwie grupy: omijające miejsce niedrożności i techniki redukcji nadmiaru tkanek. Operacje mikrochirurgiczne mogą być wykonywane, jeśli niektóre części obwodowych naczyń limfatycznych pozostają drożne i przynajmniej częściowo drenują obszary obrzękowe. Jednak w zaawansowanych przypadkach obrzęku limfatycznego wszystkie główne naczynia limfatyczne są niedrożne, a płyn tkankowy gromadzi się w przestrzeniach śródmiąższowych, spontanicznie tworząc "ślepe kanały" lub "jeziora". Jedynym rozwiązaniem byłoby stworzenie sztucznych ścieżek przepływu płynu obrzękowego do obszarów, w których może nastąpić absorpcja płynu. Celem tego badania było stworzenie sztucznych ścieżek przepływu płynu w obrzęku poprzez podskórne wszczepienie silikonowych drenów umieszczonych wzdłuż kończyny dolnej do okolicy lędźwiowej lub podbrzusza.

Metody:

W grupie 20 pacjentów z obturacyjnym obrzękiem limfatycznym kończyn dolnych, które rozwinęły się po limfadenektomii i napromieniowaniu miednicy z powodu raka macicy z nieskuteczną terapią zachowawczą, wykonano implantację drenów silikonowych, a następnie stosowano kompresję zewnętrzną w postaci przerywanej kompresji pneumatycznej, bandaży i odzieży uciskowej. Pooperacyjne pomiary

obwodów, limfoscyntygrafię i ultrasonografię tkanek przeprowadzono w ciągu 2 lat obserwacji.

Wyniki:

Odnotowano szybki spadek obwodów podudzi od dnia implantacji w ciągu tygodni średnio o 3%, po czym nastąpiła stabilizacja. Drożność drenów i gromadzenie się płynu wokół nich obserwowano we wszystkich przypadkach na ultrasonografii i limfoscyntygrafii. Nie stwierdzono żadnej komórkowej reakcji w tkankach na silikonowe implanty.

Wnioski:

Prostota zabiegu chirurgicznego, zmniejszenie obrzęku kończyny i brak reakcji tkanek na implant sprawia, że metoda ta jest przydatna w zaawansowanych stadiach obrzęku limfatycznego.

Treatment of postmastectomy lymphedema by bypassing the armpit with implanted silicone tubings. Int Angiol. 2017 Feb; 36 (1): 50-58. doi: 10.23736/S0392-9590.16.03630-0.

Olszewski WL, Zaleska M.

IF= 1.156, KBN/MNiSW=15

Wstęp:

U około 40% kobiet leczonych z powodu raka piersi rozwija się obrzęk limfatyczny. W zaawansowanych przypadkach obrzęku limfatycznego główne naczynia limfatyczne są niedrożne, a płyn tkankowy gromadzi się w przestrzeniach śródmiąższowych tworząc "jeziora" i "kanały". Jedynym rozwiązaniem byłoby stworzenie sztucznych kanałów do przepływu płynu do obszarów z prawidłowym drenażem. Celem tego badania było stworzenie sztucznych dróg przepływu płynu przez podskórne wszczepienie silikonowych drenów w kończynach górnych z obrzękiem.

Metody:

Implantacja została przeprowadzona u dziesięciu pacjentek z obrzękiem limfatycznym (stopień II i III) po mastektomii, limfadenektomii pachowej i radioterapii. Dreny silikonowe umieszczano od grzbietowej strony dłoni, przez przedramię i ramię, do regionu łopatki. Po zabiegu stosowano rutynową kompresję zewnętrzną. Profilaktycznie podawano długo działającą penicylinę. Obserwacja trwała 10 miesięcy.

Wyniki:

Zaobserwowaliśmy: szybkie usunięcie nadmiaru płynu tkankowego; największy spadek obwodów, objętości i sztywności wystąpił w ciągu pierwszych dwóch tygodni; mniejszy ciężar kończyn i łatwiejsze ruchy dłoni; znacznik limfoscyntygraficzny

nagromadzony w drenach i wokół nich; wolny płyn był widoczny na ultrasonografii na obu końcach drenów i pomiędzy; brak powikłań pooperacyjnych.

Wnioski:

Proponujemy metodę leczenia złożoną z implantacji silikonowych drenów, kompresji kończyn, aby wytworzyć gradient ciśnienia płynu dla przepływu i zapobiegania stanom zapalnym przez podawanie długo działającej penicyliny. Prostota zabiegu chirurgicznego i brak reakcji na implant sprawia, że metoda ta jest przydatna w zaawansowanych stadiach obrzęku limfatycznego w dużych grupach pacjentów.

Hyperkeratosis in human lower limb lymphedema: the effect of stagnant tissue fluid/lymph. J Eur Acad Dermatol Venereol. 2016 Jun;30(6):1002-8. doi: 10.1089/lrb.2013.0047.

Domaszewska-Szostek A, **Zaleska M**, Olszewski WL.

IF= 3.528,KBN/MNiSW=35

Założenia:

Hiperkeratoza skóry w obrzęku limfatycznym kończyn dolnych jest jedną z następstw zastoju płynu tkankowego / limfy (TF / L), ale jej mechanizmy pozostają nieznane. Warto jednak zauważyć, że ludzki TF / L zawiera wysokie poziomy czynników wzrostu i cytokin i może służyć, jako fizjologiczne środowisko dla proliferacji keratynocytów (KC).

Cel:

Celem badania było zbadanie wpływu TF / L pochodzących od pacjentów z obrzękiem limfatycznym na proliferację i różnicowanie ludzkich KC.

Metody:

KC wyizolowano ze skóry normalnej i skóry pacjentów z obrzękiem limfatycznym. Hodowano je przez 1-14 dni w TF / L z neutralizowaną interleukiną 1β, interleukiną 6, czynnikiem martwicy nowotworu α (TNF-α), czynnikiem wzrostu keratynocytów (KGF) lub czynnikiem wzrostu nowotworu β (TGF-β). Alternatywnie, blokowano receptory KC dla tych czynników.

Wyniki:

Liczba KC hodowanych w TF / L była zwiększona, podobnie jak odsetek postaci mitotycznych. Występował wyższy odsetek komórek p63, CD29, Ki67, PCNA, CK6, CK17, CK16 i niższy CK10, CK14, filagryny i inwolukryny. Neutralizacja w TF / L IL-1β, IL-6, TNF-α i KGF oraz blokowanie ich receptorów spowodowało zmniejszenie odsetka mitotycznego KC. TGF-β miał ograniczony wpływ na proliferację KC.

Wnioski:

Hiperkeratoza w obrzęku limfatycznym może być skutkiem wysokiego stężenia cytokin w płynie tkankowym a nie wynikiem zmian w KC.

Podsumowanie i wnioski z przedstawionych badań

Prezentowane badania można podzielić na trzy grupy problemów. Są to bakteriologia tkanek kończyn dolnych, nowe metody leczenia obrzęku limfatycznego i zmiany komórkowe w tkankach z zastojem limfy. Wszystkie reprezentują główny nurt badań nad obrzękiem limfatycznym, w którym uczestniczy kandydat.

Tkanki kończyn pozbawione krążenia limfatycznego są stale skolonizowane przez bakterie penetrujące skórę podeszwy stopy i dłoni. Nie są eliminowane, ponieważ nie ma transportu limfatycznego. Okazało się, że nawet normalne, nie wspominając o obrzęku limfatycznym i niedokrwionych kończynach, tkanki zawierają pewną masę bakterii, głównie S. epidermidis. Rodzaje szczepów, ich zjadliwość i predyspozycje genetyczne do kolonizacji gospodarza oceniono i przedstawiono w 4 artykułach.

Obrzęk limfatyczny to postępująca choroba wymagająca ciągłej terapii. Podstawą terapii jest tworzenie szlaków odpływu płynu tkankowego/ limfy w połączeniu z kompresją zewnętrzną tkanek. Przedstawiono nową operację umożliwiającą drenaż płynu z kończyn z obrzękiem opracowaną przez Olszewskiego i wsp., prezentując procedurę i wyniki terapii. Operacja to znajduje się teraz na liście procedur w międzynarodowych podręcznikach chirurgii. Prostota zabiegu, długoterminowe wyniki i niski koszt sprawiają, że jest stosowana.

Tworzenie nowych ścieżek przepływu płynu obrzękowego uzupełnia kompresja zewnętrzna. Specjalna rolka z czujnikiem siły (ciśnienia) stała się użyteczna do przesuwania płynu w implantowanych "silikonowych naczyniach". Technika i wyniki są przedstawione w oddzielnym artykule.

W zastoju limfy w tkankach obserwuje się nadmierny wzrost keratynocytów, fibroblastów i adipocytów. W przestrzeni tkankowej gromadzi się mnóstwo cytokin, które mogą pośredniczyć w dynamice wzrostu komórek. Badaliśmy wpływ wzrostu in vitro keratynocytów w pożywkach standardowych i wzbogaconych w limfę. Limfa stymulowała wzrost keratynocytów, jednak jak dotąd nie zidentyfikowano odpowiedzialnej za to cytokiny.

6. Lista pozostałych osiągnięć naukowo-badawczych opublikowanych do czasu otrzymania stopnia doktora.

Lista publikacji w czasopismach i monografiach znajduje się w głównym formularzu.

Marzanna Zaleska